

# КЛИНИЧЕСКИЕ ОСОБЕННОСТИ ПСОРИАЗА У ДЕТЕЙ И ПОДРОСТКОВ

*Мухаммаджонова Лилия Акилжановна  
АГМИ. Кафедра Дерматовенерологии*

**Аннотация:** Проведены клинико-диагностические параллели современных особенностей течения псориаза и ряда псориазиформных дерматозов в детском возрасте. Указан ряд клинических симптомов, которые необходимо учитывать для точной дифференциальной диагностики различных дерматологических состояний у детей, что в ряде случаев бывает затруднительным.

**Ключевые слова:** псориаз, псориазиформные дерматозы, дети.

## CLINICAL FEATURES OF PSORIASIS IN CHILDREN AND ADOLESCENTS

*Mukhammadjonova Liliya Akiljanovna  
ASMI. Department of Dermatovenereology*

**Abstract:** Clinical and diagnostic parallels between the current clinical features in the course of psoriasis and a number of psoriasiform dermatoses in children were drawn. The authors specified a number of clinical symptoms to be taken into consideration to ensure accurate differential diagnostics of different dermatological conditions in children, which can be difficult in a number of cases.

**Key words:** psoriasis, psoriasiform dermatoses, children.

## ВВЕДЕНИЕ

Под наблюдением находились 380 детей с диагнозом псориаза и другими псориазиформными папулосквамозными дерматозами, возраст детей колебался от 6 мес. до 17 лет (средний возраст  $11,3 \pm 2,8$  года), получавших стационарное и амбулаторное лечение в период 2010—2022 гг. Девочек было на  $13,6 \pm 1,7\%$  больше, чем мальчиков ( $56,8 \pm 2,5$  и  $43,2 \pm 2,5\%$  соответственно).

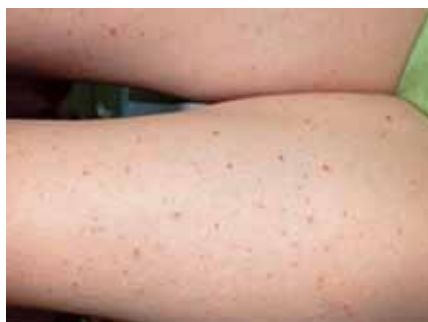## **МАТЕРИАЛЫ И МЕТОДЫ**

Особенности строения кожи ребенка в различные возрастные периоды, характер ухода, качество и рациональность питания, наличие интеркуррентных патологических состояний и прием лекарственных препаратов для их лечения, контакт со средствами бытовой химии, поллютантами внешней среды или жилища, материалами одежды или обуви — все это и многое другое отражается на состоянии кожи [1]. При современных условиях и ритме жизни указанные влияния посредством сложных разнонаправленных механизмов приводят к формированию различных гиперергических состояний и болезней, вызывающих стойкие морфофункциональные нарушения кожного покрова ребенка. В клинической практике это выражается в формировании ряда особенностей клинической картины и течения дерматозов, нередко затрудняющих постановку правильного диагноза [2].

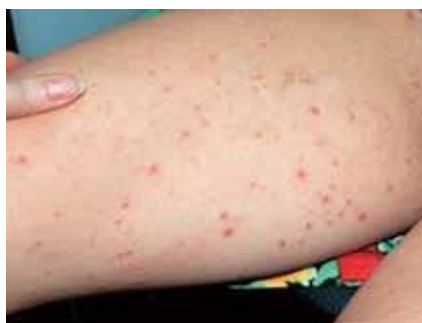## **РЕЗУЛЬТАТЫ И ОБСУЖДЕНИЕ**

Так, клиническая картина каплевидного псориаза у детей, зачастую возникающего после перенесенной острой стрептококковой инфекции, все чаще напоминает каплевидную форму парапсориаза [3, 4]. С одной стороны, сходство симптомов обусловлено склонностью кожи детей к экссудативным реакциям, с другой — общеизвестными опосредованными стрептококками иммунными реакциями с поражением сосудистой стенки, обуславливающими формирование буровато-красного оттенка папул, который может быть присущ обоим дерматозам.

Окончательная постановка диагноза возможна после проведения гистологического исследования. На рис. 1 и 2 представлены клинические случаи с описанной выше клинической картиной. Также определенные сложности вызывает дифференциальная диагностика псориаза у пациентов со скудными проявлениями болезни и расположением высыпаний в нетипичных местах, что зачастую уводит врача в сторону от постановки правильного диагноза.

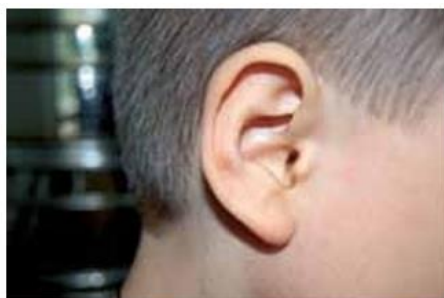

**Рис. 1. Каплевидный псориаз у больной Ч., 9 лет. Высыпания на коже бедер**

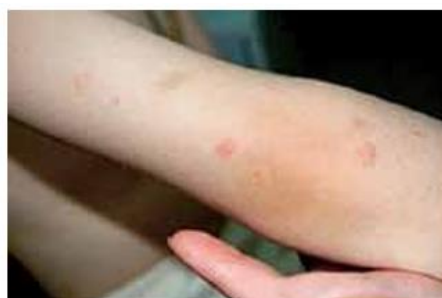

**Рис. 2. Каплевидный парапсориаз с очагами поражения на коже бедер у больной С., 9 лет**

При невозможности проведения диагностической биопсии диагноз уточняется в процессе динамического наблюдения (рис. 3).



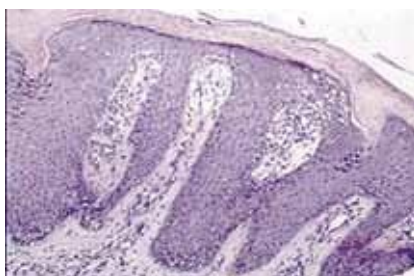
а



б

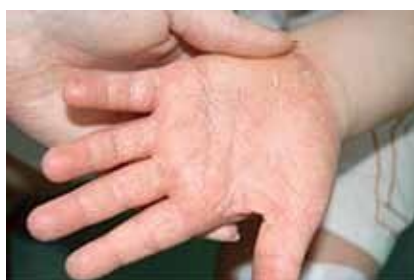**Рис. 3. Каплевидный псориаз на коже уха (а) и разгибательной поверхности руки (б) у больного И., 8 лет**

При гистологическом исследовании у пациента в представленном на рис. 3 клиническом случае (рис. 4) выявляются изменения, соответствующие псориазу: выраженный гиперкератоз, паракератоз, микроабсцессы Мунро под роговым слоем, выраженный акантоз с псориазиформным типом гиперплазии эпидермиса и истончением супрапапиллярных отделов, гиперактивность базального слоя эпидермиса, отек сосочков дермы, извитые и расширенные капилляры, экстравазаты, значительные периваскулярные гистиолимфоцитарные инфильтраты с примесью нейтрофилов [5].



**Рис. 4. Патогистологический препарат кожи больного И., 8 лет. Каплевидный псориаз (описание см. в тексте). Здесь и на рисунке 6, 9, 12, 16 окраска гематоксилином и эозином**

На рис. 5 представлен случай псориаза ладоней и подошв у больного Д., 3 лет.



**Рис. 5. Псориаз ладоней и подошв у больного Д., 3 года**

У детей поражение кожного покрова чаще наблюдается преимущественно в области темени, реже — затылка и висков. Чешуйки напоминают волокна асбеста, которые с трудом отделяются. Асбестовидный

лишай всегда сопровождается зудом разной степени интенсивности. Волосы прилегают к коже, сухие, окутанные мелкими беловатыми чешуйками. При длительном существовании заболевания и отсутствии адекватной помощи нередко развивается диффузное поредение волос.

Для гистологической картины асбестовидного лишая характерны следующие изменения: гиперкератоз, паракератоз и небольшая лимфоцитарная инфильтрация вокруг волосяных фолликулов, а также дистрофические изменения сальных желез.

### **ЗАКЛЮЧЕНИЕ**

Таким образом, современные особенности течения псориаза и ряда псориазиформных дерматозов в детском возрасте требуют постоянного мониторинга и анализа с целью совершенствования диагностики указанных состояний и улучшения возможностей своевременной и адекватной специализированной дерматологической помощи маленьким пациентам.

### **ЛИТЕРАТУРЫ**

1. Бишарова А.С. Псориаз у детей. Лечащий врач. 2016; 9: 34—37.
2. Brouda I., Edison B., Van Cott A., Green B.A. Tolerability and cosmetic acceptability of liquor carbonis distillate (coal tar) solution 15% as topical therapy for plaque psoriasis. *Cutis* 2010; 85: 214—220.
3. Gottlieb A.B. A randomized trial of etanercept as monotherapy for psoriasis. *Arch Dermatol* 2013; 139: 1627 –1632.
4. Владимиров В.В. Современные методы лечения псориаза. *Consilium medicum* 2016; 6: 1: 26—31.
5. Huerta C. Incidence and risk factors for psoriasis in the general population. *Arch. Dermatol* 2017; 143: 12: 1559—1565.