

# ИНТЕНСИВНАЯ ТЕРАПИЯ СЕПТИЧЕСКОГО ШОКА У ПАЦИЕНТА С ТЯЖЕЛОЙ ЧМТ ПРИ АВТОКАТАСТРОФЕ В ОТДЕЛЕНИИ НЕЙРОРЕАНИМАЦИИ РНЦЭМП АФ.

*Махмуджонов А.Л.,<sup>1</sup> Маматов Б.Ю.<sup>2</sup>*

*<sup>1</sup>Магистр кафедры Анестезиологии реаниматологии и неотложной медицинской помощи Андиганский государственный медицинский институт*

*<sup>2</sup>Доцент кафедры Анестезиологии реаниматологии и неотложной медицинской помощи Андиганский государственный медицинский институт*

**Актуальность проблемы.** В представленном клиническом наблюдении иллюстрируется роль скрининга маркеров воспаления и расширенного гемодинамического мониторинга в оптимизации интенсивной терапии пациента в остром периоде тяжелой черепно-мозговой травмы. Пациент поступил в отделение реанимации с диагнозом: острая тяжелая закрытая сочетанная черепно-мозговая травма. При поступлении уровень сознания оценивался по ШКГ 5 баллов. С первых суток пребывания в реанимации у пострадавшего отмечались гипертермия до 39°C, повышение С-реактивного белка, лейкоцитоз, рентгенологические признаки аспирационной пневмонии. На 2-е сутки для поддержания АД ср. не ниже 80 мм рт. ст. потребовалась инфузия норадреналина. На 10-е сутки состояние больного резко ухудшилось. Развилась гипертермия до 40,2°C, развилась сердечнососудистая недостаточность (на фоне вазопрессорной поддержки возникло резкое снижение АД до 49/20 мм рт. ст.). Начат расширенный гемодинамический мониторинг PiCCO (транспульмонарная термодиллюция). Возникла необходимость ранней диагностики сепсиса. Стандартно используемые в работе отделения лабораторные исследования не соответствовали критериям септического шока. Отмечалось незначительное повышение CRP, а прокальцитонин был в пределах нормальных величин. Диагностический поиск был дополнен исследованием интерлейкинов (IL-6 и IL-2R) в плазме крови. Было выявлено значительное повышение их значений, что можно было расценивать как начальные проявления системной воспалительной реакции. В результате состояние пациента было расценено как септическое. Была расширена антибактериальная терапия, начата продленная вено-венозная гемофильтрация. На фоне проводимой терапии состояние пациента стабилизировалось, у пациента восстановилось сознание в виде открывания глаз, выполнения простых инструкций. К моменту выписки состояние пациента по шкале исходов Глазго оценивалось в 4 балла.

**Ключевые слова:** черепно-мозговая травма; гемодинамика; PiCCO мониторинг; сепсис; системный воспалительный; маркеры воспаления; интерлейкины; продленная веновенозная гемофильтрация

## **INTENSIVE THERAPY OF SEPTIC SHOCK IN A PATIENT WITH SEVERE HMT IN A CAR ACCIDENT IN THE NEUROREANIMATION DEPARTMENT OF RSCAMH AF.**

*Makhmudjonov A.L.,<sup>1</sup> Mamatov B.Yu.<sup>2</sup>*

*1Magister of the Department of Anesthesiology Reanimatology and Emergency Medical Care Andijan State Medical Institute*

*2Docent of Anesthesiology Reanimatology and Emergency Medical Care Department, Andijan State Medical Institute*

**The urgency of the problem.** The presented clinical observation illustrates the role of screening for inflammatory markers and advanced hemodynamic monitoring in optimizing the intensive care of a patient in the acute period of severe traumatic brain injury. The patient was admitted to the intensive care unit with a diagnosis of acute severe closed concomitant craniocerebral injury. At admission, the level of consciousness was assessed by GCS 5 points. From the first day of stay in the intensive care unit, the victim had hyperthermia up to 39°C, an increase in C-reactive protein, leukocytosis, radiological signs of aspiration pneumonia. On the 2nd day to maintain blood pressure cf. not lower than 80 mm Hg. Art. required an infusion of norepinephrine. On the 10th day the patient's condition deteriorated sharply. Hyperthermia developed up to 40.2°C, cardiovascular insufficiency developed (against the background of vasopressor support, there was a sharp decrease in blood pressure to 49/20 mm Hg). PiCCO (transpulmonary thermodilution) advanced hemodynamic monitoring has been started. There was a need for early diagnosis of sepsis. Laboratory tests routinely used in the work of the department did not meet the criteria for septic shock. There was a slight increase in CRP, and procalcitonin was within normal limits. The diagnostic search was supplemented by the study of interleukins (IL-6 and IL-2R) in blood plasma. A significant increase in their values was revealed, which could be regarded as the initial manifestations of a systemic inflammatory response. As a result, the patient's condition was regarded as septic. Antibacterial therapy was expanded, prolonged veno-venous hemofiltration was started. Against the background of the therapy, the patient's condition stabilized, the patient regained consciousness in the form of opening his eyes, following simple instructions. By

the time of discharge, the patient's condition on the Glasgow Outcome Scale was estimated at 4 points.

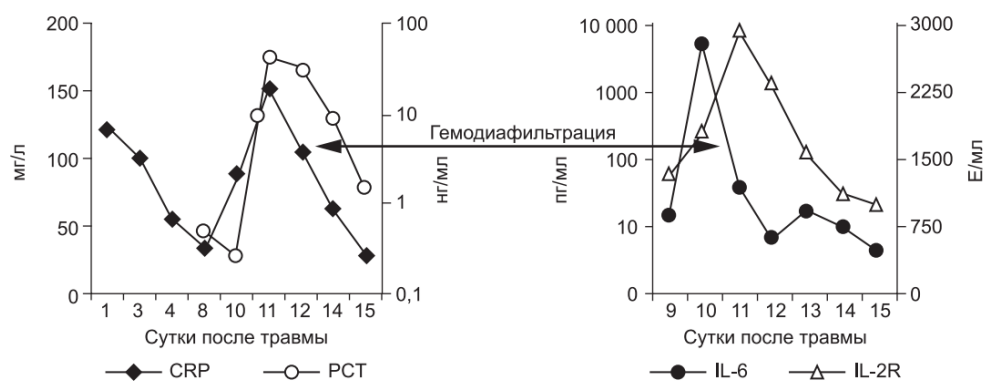
**Key words:** traumatic brain injury; hemodynamics; PiCCO monitoring; sepsis; systemic inflammatory; inflammation markers; interleukins; prolonged venous hemofiltration.

**Введение.** Снижение артериального давления (АД) является ведущим фактором вторичного повреждения головного мозга у пациентов с тяжелой черепно-мозговой травмой (ЧМТ). Артериальная гипотензия (АГ) у пациентов с повышенным внутричерепным давлением (ВЧД) приводит к снижению церебрального перфузионного давления (ЦПД), что может привести к вторичной ишемии мозга. АГ требует незамедлительной коррекции с учетом механизма ее развития (Potarov A.A., Udomphorn Yu.).

В представленном клиническом наблюдении, у пациента с тяжелой ЧМТ, осложнившейся септическим шоком, иллюстрируется роль расширенного гемодинамического мониторинга и скрининга маркеров воспаления в оптимизации интенсивной терапии (ИТ). Клиническое наблюдение. П а ц и е н т К., 42 года, поступил в отделение реанимации Института нейрохирургии с диагнозом: «острая тяжелая закрытая сочетанная черепно-мозговая травма, острая субдуральная гематома в правой лобно-теменновисочной области, ушиб головного мозга средней степени, травматическое субарахноидальное кровоизлияние, перелом чешуи височной кости слева; перелом левой ключицы. При поступлении уровень сознания оценивался по ШКГ 5 баллов. В ответ на болевой стимул отмечалось приведение в руках, разгибание в ногах, анизокория D> S, фотореакция вялая, кашлевой рефлекс угнетен. По данным компьютерной томографии головного мозга: справа в лобно-височно-теменной области определялась субдуральная гематома, срединные структуры смещены влево, желудочковая система и охватывающая цистерна компримированы. Также выявлялись признаки САК и перелом чешуи височной кости слева (рис. 1). Катетеризирована лучевая артерия, начат инвазивный мониторинг АД (монитор – Philips IntelliVue MP60). Системное АД без вазопрессорной и инотропной поддержки составляло: АД 145/88–160/90 мм рт. ст., ЧСС 69–85 в 1 мин. Дыхание аппаратное в режиме SIMV+PS, с параметрами вентиляции:  $tV$  – 0,7 л, RR – 14, PS – 14 mbar, PEEP – 7 mbar, FiO<sub>2</sub>– 0,6, обеспечивающими нормовентиляцию по данным КОС артериальной крови. При фибробронхоскопии – признаки перенесенной аспирации. После

выполнения первичного диагностического поиска было принято решение о хирургическом вмешательстве и выполнена декомпрессивная трепанация черепа в правой лобно-теменно-височной области с удалением субдуральной гематомы. Операция была завершена установкой в премоторной области справа паренхиматозного датчика фирмы Codman для монито-ринга ВЧД и контроля ЦПД (ЦПД = АД ср - ВЧД). В течение последующих 10 сут, на протяжении всего острого периода, отмечались неоднократные подъемы ВЧД, максимально до 27 мм рт. ст., которые корректировались использованием гиперосмолярных растворов, углублением седации и обезболивания. С первых суток пребывания в институте у пострадавшего отмечались гипертермия до 39°C, повышение С-реактивного белка до 125 мг/л, лейкоцитоз  $22,89 \cdot 10^9/\text{л}$  (норма  $< 5 \text{ мг/л}$  и  $4,0\text{--}10,0 \cdot 10^9/\text{л}$  соответственно) со сдвигом лейкоцитарной формулы влево, рентгенологические признаки аспирационной пневмонии (рис. 2). На 2-е сутки для поддержания АДср не ниже 80 мм рт. ст. потребовалась инфузия норадреналина в дозе 0,1–1,3 мкг/кг/мин. На фоне проводимой терапии к 9-м суткам отмечалась стабилизация состояния пациента, при сохраняющейся умеренной гипертермии, снизился С-реактивный белок до 33 мг/л; для поддержания гемодинамики требовались меньшие дозы норадреналина (0,22 мкг/кг/мин). На 10-е сутки состояние больного резко ухудшилось. Развилась гипертермия до 40,2 оС, выраженная десатурация капиллярной крови до 81–84%, при фракции кислорода во вдыхаемой смеси 100% ( $\text{FiO}_2 1,0$ ). Развилась сердечно-сосудистая недостаточность: несмотря на продолжающуюся постоянную инфузию норадреналина возникло резкое снижение АД до 49/20 мм рт.ст. Для поддержания адекватного АД ср (80 мм рт. ст.) потребовалась комбинация симпатомиметиков: мезатон – 5,7 мкг/кг/мин и норадреналин в дозе 1,4 мкг/кг/мин. Также развилось нарушение деятельности желудочно-кишечного тракта: энтерально вводимая питательная смесь не усваивалась, сформировался парез кишечника. В этот период ауторегуляция мозгового кровотока была сохранна, поэтому на фоне артериальной гипотензии, снижения ЦПД, увеличилось кровенаполнение мозга, развилась внутричерепная гипертензия, с эпизодами подъема ВЧД до 40 мм рт. ст. В этой ситуации было необходимо провести дифференциальную диагностику между сепсисом, формированием диэнцефального синдрома, вторичной надпочечниковой недостаточностью, и первичным повреждением миокарда. Результаты ЭхоКГ не выявили перегрузку левых и правых отделов сердца, сократительная способность миокарда не нарушена. С целью расширения гемодинамического мониторинга была использована методика PiCCO, с

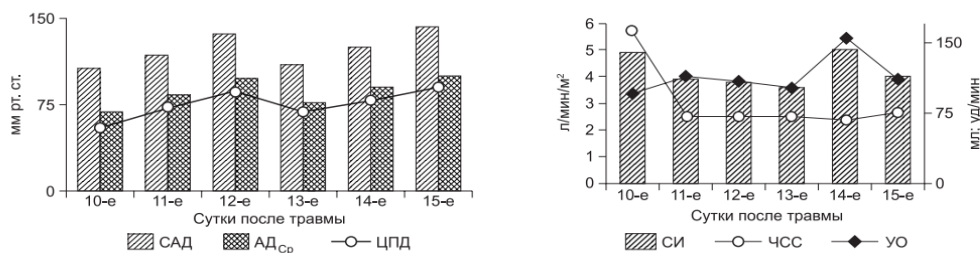
помощью монитора Philips IntelliVue MP60, в который интегрированы соответствующие блоки и программы. Калибровка проводилась каждые 6–8 ч введением 15 мл изо-тонического раствора NaCl, охлажденного до 8°C.



1-рис.

**Оценивали:** показатели работы сердца – ударный объем (УО), сердечный вы-брос (СВ), сердечный индекс (СИ), общую фракцию изгнания (ОФИ); преднагрузку – ОПСС; волюметрические показатели – индекс общего конечно-диастолического объема сердца (ИОК-ДО), индекс внутригрудного объема крови (ИВГОК), индекс экстраваскулярной легочной жидкости (ИЭВЛЖ), индекс проницаемости легочных капилляров (ИПЛК), а также вариабельность ударного объема (ВУО) – как динамический показатель эффективности инфузионной терапии. Для оценки периферического кровотока использовался также индекс перфузии (ИП), который рассчитывается исходя из анализа плетизмографической волны. Дозы симпатомиметических препаратов подбирались с учетом данных, получаемых в результате расширенного мониторинга параметров системной гемодинамики. При исследовании гормонального профиля был исключен клинически значимый дефицит кортизола, тиреоидных гормонов, АКТГ в плазме крови. Стандартно используемые в работе отделения лабораторные исследования не соответствовали критериям септического шока.

Так, отмечалось незначительное повышение CRP, а прокальцитонин (PCT) был в пределах нормальных величин, при умеренно выраженном лейкоцитозе ( $13 \cdot 10^9/\text{л}$  без сдвига лейкоцитарной формулы влево). Диагностический поиск был дополнен исследованием интерлейкинов (IL-6 и IL-2R) в плазме крови. Было выявлено значительное повышение их значений  $> 6000$  пг/мл и  $2805$  Е/мл (норма:  $0,0\text{--}5,9$  пг/мл и  $158\text{--}623$  Е/мл соответственно), что можно было расценивать как начальные проявления системной воспалительной реакции.



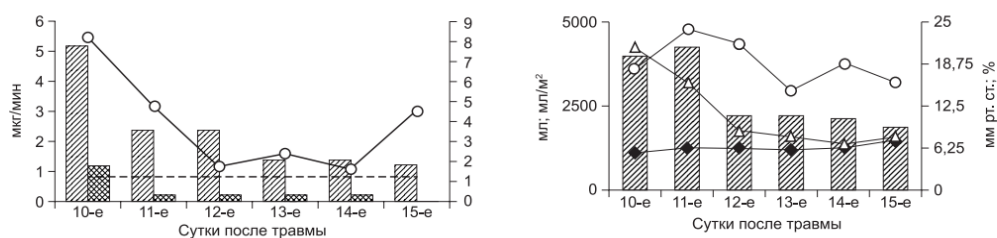
2-рис. Динамика маркеров воспаления

В результате состояние пациента было расценено как септическое. Была расширена антибактериальная терапия, начата продленная веновенозная гемофильтрация. Взят биологический анализ (на 2-е сутки культивирования был выявлен рост грам(-) возбудителя в посевах крови). На фоне проводимой терапии состояние пациента стабилизовалось: удалось скорректировать артериальную гипотензию, добиться необходимого ЦПД, что привело к нормализации ВЧД. В течение последующих двух суток, температура тела нормализовалась до 36°C, удалось уменьшить дозы симпатомиметиков в 2–3 раза, снизить FiO<sub>2</sub> с 1,0 до 0,6, у пациента восстановилось сознание в виде открывания глаз, выполнения простых инструкций. На момент перевода пациента из института в реабилитационный центр оценка по ШИГ – 4 балла.

Обсуждение. В представленном клиническом наблюдении иллюстрируется роль скрининга маркеров воспаления и расширенного гемодинамического мониторинга в оптимизации ИТ пациента в остром периоде тяжелой ЧМТ. Бактериальные инфекции и сепсис являются основной причиной заболеваемости и смертности в ОРИТ (Bone R.C., Dellinger R.P.). Не вызывает сомнений тот факт, что высокая смертность от сепсиса во многом обусловлена его поздней диагностикой и неэффективным мониторингом проводимого лечения. Клинические и лабораторные признаки системной воспалительной реакции, такие как лихорадка, тахикардия, тахипноэ и лейкоцитоз, могут быть результатом неинфекционных причин. С этих позиций особый интерес представляет поиск надежных и ранних маркеров системной воспалительной реакции. Если сравнивать чувствительность таких маркеров септической реакции, как CRP(С-реактивный протеин), РСТ(прокальцитонин) и IL-6 (интерлейкин-6), то, по данным мировой литературы, большинство ав-торов ставят на первое место прокальцитонин, далее интерлейкины и затем С-реактивный белок (Luzzani A., Meisner M.). Но необходимо понимать, что в каждом конкретном случае нужно комплексно

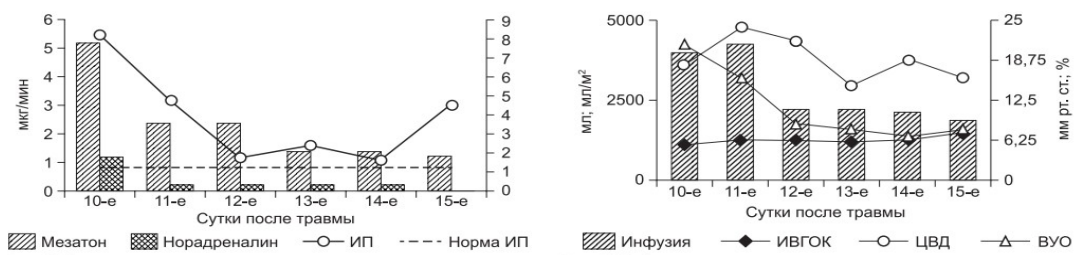
оценивать степень выраженности инфекционного процесса и его локализацию.

В литературе описаны случаи, когда концентрация РСТ не возрастала или возрастала в малой степени при тяжелых вирусных инфекциях или воспалительной реакции неинфекционной природы (Assicot M., Tang V.M.). Также доказано, что РСТ не определяется или его уровень очень низок при изолированной пневмонии, но чрезвычайно высок при пневмонии и сепсисе. Что касается IL-6, большинство авторов ставят его на второе место после РСТ по чувствительности и специфичности в диагностике сепсиса.



3-рис. Динамика давления и динамика СИ

В приведенном клиническом наблюдении на 10-е сутки состояние больного резко ухудшилось, развилась сердечно-сосудистая недостаточность, артериальная гипотензия, резистентная к стандартным дозам симпатомиметических препаратов в сочетании с выраженной устойчивой гипертермией. Артериальная гипотензия, снижение ЦПД сочетались с эпизодами подъема ВЧД до 40 мм рт. ст. В этой клинической ситуации была необходима экстренная дифференцировка между сепсисом, формированием диэнцефального синдрома, вторичной надпочечниковой недостаточностью и первичным повреждением миокарда. Представленный на рис. 3 график демонстрирует отсроченную реакцию CRP и РСТ на манифестацию инфекционного процесса, их повышение отмечалось лишь через 48 ч от развития клиники септического шока, тогда как интерлейкины незамедлительно отреагировали на септицемию. График также демонстрирует эффективность гемодиализации в элиминации провоспалительных цитокинов из плазмы крови. При яркой клинической картине сепсиса не получено его подтверждения стандартными лабораторными методами (РСТ, CRP, лейкоцитарная формула).



4-рис. Применение симпатомиметиков и инфузионная терапия

Диагностический поиск был незамедлительно дополнен исследованием интерлейкинов, что позволило сократить время до начала патогенетической терапии. У данного пациента именно ИЛ-6 оказался наиболее быстрым и информативным показателем развития и выраженности септического процесса. Приводимое клиническое наблюдение наглядно демонстрирует необходимость всесторонней оценки инфекционного процесса. Все это говорит о необходимости проводить дальнейшие исследования по сравнению чувствительности различных маркеров системной воспалительной реакции и сепсиса. Необходимо отдельно остановиться на состоянии системной гемодинамики. Как видно из графика на рис. 4, мы поддерживали систолическое и АД ср на достаточно высоких цифрах, что противоречит современным рекомендациям по терапии сепсиса. Тому есть свое объяснение. Последние международные рекомендации по ведению пациентов с тяжелой ЧМТ подчеркивают необходимость мониторинга АД и предупреждения артериальной гипотензии. При этом артериальной гипотензией считается снижение САД ниже 90 мм рт. ст. (рекомендации второго уровня). Там же приводятся данные демонстрирующие ухудшение результатов лечения при АД ср. ниже 80 мм рт. ст. (Guidelines for the management of severe traumatic brain injury. J. Neurotrauma. 2007; 24 ). Высокие цифры АД ср, обеспечивали ЦПД выше 60 мм рт. ст., что было необходимо для поддержания адекватного объемного мозгового кровотока у пациента в остром периоде тяжелой ЧМТ, осложненной отеком мозга. Как же поддерживались необходимые параметры системной гемодинамики в анализируемом клиническом наблюдении? Адекватность терапии, направленной на поддержание необходимого АД, обеспечивалась расширенным гемодинамическим мониторингом PiCCO (транспульмонарная термодилуция). График демонстрирует динамику СИ (рис. 5). В течение первых суток септического шока нормальный уровень СИ поддерживался за счет выраженной тахикардии (ЧСС до 167 в 1 мин) при низком УО – 87,6 мл. На фоне проводимой терапии мы добились нормализации сердечного ритма 80–83 уд/мин, при этом СИ поддерживался



уже за счет адекватного УО – 160 мл. Одним из методов поддержания необходимого АД ср было применение симпатомиметиков (рис. 6). В приводимом клиническом наблюдении требовалось сочетание двух препаратов мезатон (фенилэфрин) и норадреналин в высоких дозировках. Безопасность применения вазопрессоров контролировалась двумя показателями гемодинамики ОПСС и ИП. Из графика видно, что применение высоких доз симпатомиметиков не приводило к нарушению периферической циркуляции крови. Так, на начальном этапе при применении мезатона и норадреналина в озировке 5,7 и 1,4 мкг/кг/мин соответственно выявлялись относительно низкие цифры ОПСС (830 DSм<sup>2</sup>/см<sup>5</sup>) и высокий показатель ИП – 8. В дальнейшем в процессе терапии комбинацией симпатомиметиков ИОПСС не превышал физиологической границы (2000 DSм<sup>2</sup>/см<sup>5</sup>), а ИП не был ниже 1,2. Другим важным компонентом поддержания адекватных показателей системной гемодинамики является инфузионная терапия. При выборе тактики увеличения либо снижения темпа инфузионной терапии мы ориентировались на статические (ЦВД, ИВГОК) и динамические (ВУО) показатели волемии (рис. 7). На представленном графике видно, что с первых дней сепсиса статические показатели волемии были выше принятых нормальных значений, однако мы повышали темп и объем инфузионной терапии, ориентируясь на динамический показатель волемии. Как указывалось выше, у пациентов с тяжелой ЧМТ критическим моментом является предупреждение артериальной гипотензии. В обсуждаемом клиническом наблюдении для поддержания адекватного АД при развитии септического шока было необходимо использовать два симпатомиметика: норадреналин и мезатон. В настоящее время так и не сложилось однозначного отношения к выбору симпатомиметических препаратов для коррекции артериальной гипотензии у пациентов с тяжелым сепсисом. Несмотря на то что в «Руководстве по ведению пациентов с тяжелым сепсисом и септическим шоком» препаратами выбора считаются допамин и норадреналин, ряд авторов получили достаточно противоречивые результаты при использовании этих препаратов (Surviving Sepsis Campaign guidelines for management of severe sepsis and septic shock. Crit. Care Med.2004; 32 ). Так, Azarov N. выявили связь между применением допамина и увеличением смертности при септическом шоке. De Backer D. соавт. не нашли никаких существенных различий в летальности между пациентами, получавшими допамин и норадреналин, однако отметили большее число побочных эффектов при применении допамина. Gaurav Jain и D.K. Singh показали, что мезатон сопоставим с норадреналином в коррекции

гемодинамических и метаболических нарушений при сепсисе. Shenoy и соавт., проведя метаанализ применения допамина и норадреналина у пациентов с тяжелым сепсисом, пришли к выводу, что при наличии тех или иных гемодинамических преимуществ каждого нельзя говорить о превосходстве одного симпатомиметика над другим. В приведенном клиническом наблюдении выбор препарата основывался на данных расширенного мониторинга и выявлении причины снижения АД. Было выявлено, что у пациента на фоне сохраненной сократительной способности миокарда (адекватная фракция изгнания и высокие цифры ВОУ) отмечался вазопаралич (низкое ОПСС и высокий показатель ИП). Для нормализации этих показателей было необходимо применять комбинацию мезатона с норадреналином. Высокие дозы этих препаратов применяли, используя ОПСС и ИП как критерии безопасности проводимой вазопрессорной терапии. Это позволило избежать выраженной вазоконстрикции и нарушения периферического кровотока. Необходимо отдельно остановиться на ИП. Этот показатель, достаточно широко обсуждаемый в англоязычной литературе, незаслуженно, на наш взгляд, обделен вниманием отечественными авторами. ИП рассчитывается исходя из анализа плетизмографической волны. Она состоит из двух компонентов обозначаемых как DC и AC. DC – это непугсирующий компонент плетизмографического сигнала (от венозной и нециркулирующей артериальной крови), а AC – пульсирующий компонент пульсовой волны (от пульсирующей артериальной крови). ИП рассчитывается как  $AC/DC \cdot 100\%$ , и автоматически выводится на большинство прикроватных мониторов (Shelley К.Н.). Высокие показатели этого индекса говорят о вазодилатации, а низкие о выраженной вазоконстрикции, в том числе и при избыточном применении симпатомиметиков, либо в сочетании с выраженной гиповолемией (Shelley К.Н.). ИП позволяет не только диагностировать нарушение микроциркуляции конечностей, но и прогнозировать нарушение спланхического кровотока (Hummler Н.Д., Mowafi Н.А.). Таким образом, данные расширенного гемодинамического мониторинга, мониторинга периферического кровообращения позволили использовать у пациента К., с тяжелой ЧМТ, осложненной септическим шоком, высокие дозы вазопрессоров для поддержания адекватного ЦПД без нарушения микроциркуляции и развития полиорганной недостаточности.

**Заключение.** Дополненный исследованием интерлейкинов стандартный скрининг маркеров воспаления в сочетании с расширенным гемодинамическим мониторингом способствовали своевременному

проведению патогенетической терапии с учетом индивидуальных характеристик гемодинамического профиля у пациента с тяжелой черепно-мозговой травмой, осложненной септическим шоком. Проведенная терапия обеспечила адекватную церебральную перфузию без ущерба для микроциркуляции во внутренних органах, что позволило добиться регресса неврологической симптоматики и избежать развития полиорганной недостаточности.

#### ЛИТЕРАТУРА:

1. Potapov A.A., Gaytur E.I., Mukhametzhanov Kh. et al. Severe head trauma accompanied by hypoxia and arterial hypotension in adult and pediatric patients. (in Russian)
2. Bouma G.J., Muizelaar J.P. Relationship between cardiac output and cerebral blood flow in patients with intact and with impaired autoregulation. *J. Neurosurg.* 1990; : 368–74.
3. Udomphorn Yu., Armstead W.M., Vavilala M.S. Cerebral Blood Flow and Autoregulation after Pediatric Traumatic. *Pediatr. Neurol.* 2008; 38 (4): 225-34.
4. Bone R.C., Balk R.A., Cerra F.B., Dellinger R.P., Fein A.M., Knaus W.A. et al. Definitions for sepsis and organ failure and guidelines for the use of innovative therapies in sepsis. College of Chest Physi-cians/Society of Critical Care Medicine. *Chest.* 1992; 101: 1644–55.
5. Dellinger R.P., Levy M.M., Carlet J.M., Bion J., Parker M.M., Jae-schke R. et al. Surviving Sepsis Campaign: international guidelines for management of severe sepsis and septic shock: 2008. *Intensive Care Med.* 2008; 34: 17–60.
6. Luzzani A., Polati E., Dorizzi R., Rungatscher A., Pavan R., Merli-ni A. Comparison of procalcitonin and C-reactive protein as mark-ers of sepsis. *Crit Care Med.* 2003; 31: 1737–41.
7. Meisner M., Adina H., Schmidt J. Correlation of procalcitonin and C-reactive protein to inflammation, complications, and outcome during the intensive care unit course of multiple-trauma patients. *Crit. Care.* 2006; 10: R1.
8. Assicot M., Gendrel D., Carsin H., Raymond J., Guilbaud J., Bo-huon C. High serum procalcitonin concentrations in patients with sepsis and infection. *Lancet.* 1993; 341 (8844): 515–8. [PubMed: 8094770]
9. Tang B.M., Eslick G.D., Craig J.C., McLean A.S. Accuracy of pro-calcitonin for sepsis diagnosis in critically ill patients: systematic review and meta-analysis. *Lancet Infect. Dis.* 2007; 7 (3): 210–7. [PubMed: 17317602]

10. Guidelines for the management of severe traumatic brain injury. *J. Neurotrauma*. 2007; 24 (Suppl. 1): .
11. Surviving Sepsis Campaign guidelines for management of severe sepsis and septic shock. *Crit. Care Med.* 2004; 32 (3): .
12. Azarov N., Milbrandt E.B., Pinsky M.R. Could dopamine be a silent killer? *Crit. Care*. 2006, 11: 302.
13. De Backer D., Biston P., Devriendt J., Madl C., Chochrad D., Al-decoa C. et al. Comparison of dopamine and norepinephrine in the treatment of shock. *N. Engl. J. Med.* 2010; 362: 779–89.
14. Gaurav Jain, Singh D.K. Comparison of phenylephrine and norepinephrine in the management of dopamine-resistant septic shock. *Indian J. Crit. Care Med.* 2010; 14 (1): 29–34.
15. Shenoy S., Ganesh A., Rishi A., Doshi V., Lankala S., Molnar J., Kogilwaimath S. Dopamine versus norepinephrine in septic shock: a meta-analysis. *Crit. Care*. 2011; 15 (Suppl. 1): P89.
16. Shelley K.H., Murray W.B., Chang D. Arterial-pulse oximetry loops: a new method of monitoring vascular tone. *J. Clin. Monit.* 1997, 13: 223–8.
17. Hummler H.D., Engelmann A., Pohlandt F., Högel J., Franz A.R. Decreased accuracy of pulse oximetry measurements during low perfusion caused by sepsis: Is the perfusion index of any value? *Intensive Care Med.* 2006; 32: 1428–31.
18. Mowafi H.A., Ismail S.A., Shafi M.A., Al-Ghandi A.A. The efficacy of perfusion index as an indicator for intravascular injection of epinephrine-containing epidural test dose in propofol anesthetized adults. *Anesth. Analg.* 2009; 108: 549–53.
19. Aoyagi T., Fuse M., Kobayashi N., Machida K., Miyasaka K. Multiwavelength pulse oximetry: theory for the future. *Anesth. Analg.* 2007; 105 (6, Suppl.): S53–8.